

Etude comparative rétrospective des performances de la TEP-DOPA et de la TEP-DOTANOC dans les TNE bien différenciées de l'intestin grêle

C Ansquer^{1,2}; C Bailly^{1,2}; V Fleury³; Y Touchefeu⁴; D Drui⁵; E Frampas⁶; T Carlier^{1,2}; A Rauscher³; F Kraeber-Bodéré^{1,2,3}
Médecine Nucléaire¹, Hépatogastroentérologie⁴, Endocrinologie⁵ et Radiologie⁶
CHU Nantes
CRCINA, INSERM UMR 1232, CNRS ERL 6001, NANTES²
Médecine Nucléaire³ ICO Saint Herblain

3emes Journées Francophones de Médecine Nucléaire



Contexte

- Excellentes performances diagnostiques de la TEP-DOPA dans les TNE du grêle,
 - >> Octreoscan[®] (*Montravers 2006, 2009*)
 - Impact prouvé sur la prise en charge (*Montravers 2009*)
- Peu de données de la littérature comparant la TEP-DOPA et la TEP-SMSa (*Haug 2009; Ambrosini 2008*)
 - Petits effectifs (25 et 13pts)
 - Populations tumorales hétérogènes: TNE-GEP, bronchiques...
- Pas d'études comparatives publiées dans les TNE de l'intestin grêle

Objectif de l'étude

- Analyser rétrospectivement et comparativement les TEP à la ^{18}F -DOPA et au ^{68}Ga -DOTANOC de patients avec TNE de l'intestin grêle, ayant bénéficié des 2 examens au niveau de la Plateforme TEP CHU-ICO de Nantes

sans modification thérapeutique entre les 2 procédures

Données patients

- **29 patients** (12 F, 17 H), d'âge médian: 62 ans
- TNE bien différenciée de l'intestin grêle
 - Grade 1: 14pts,
 - Grade 2: 10pts, Ki67 ≤ 13%
 - et 5 pts avec Grade indéterminé
- Adressés pour:
 - Bilan d'extension initial: n=9 dont 5 réalisés après chirurgie
 - Suivi: n=15 dont 13 avec suspicion de récurrence
 - Avant PRRT: n=5

Procédures d'imagerie

- TEP Biograph mCT 40 ou 64 Siemens (performances similaires)
- TEP-DOTANOC: réalisées dans le cadre d'un protocole de recherche (n=14) ou dans le cadre d'une ATU nominative (n=15).
- Délai médian entre les 2 examens: 34 jours

N=29	Activité médiane totale	Activité médiane MBq/Kg	Délai médian post-injection
DOPA	210	3	60
DOTANOC	151	2,1	62

Analyses des TEP

- **Analyse visuelle** pour définir l'examen globalement le plus performant : nombre de lésions, intensité de fixation, contraste
- **Analyse quantitative et comparative lésion / lésion** (maximum 5 atteintes /organe)
 - Lésions concordantes: considérées comme des VP des 2 méthodes
 - Lésions discordantes: nécessité d'un gold standard (autres procédures d'imagerie, suivi, anatomo-pathologie)
- **Analyse semi-quantitative:** SUVmax lésions et ratios

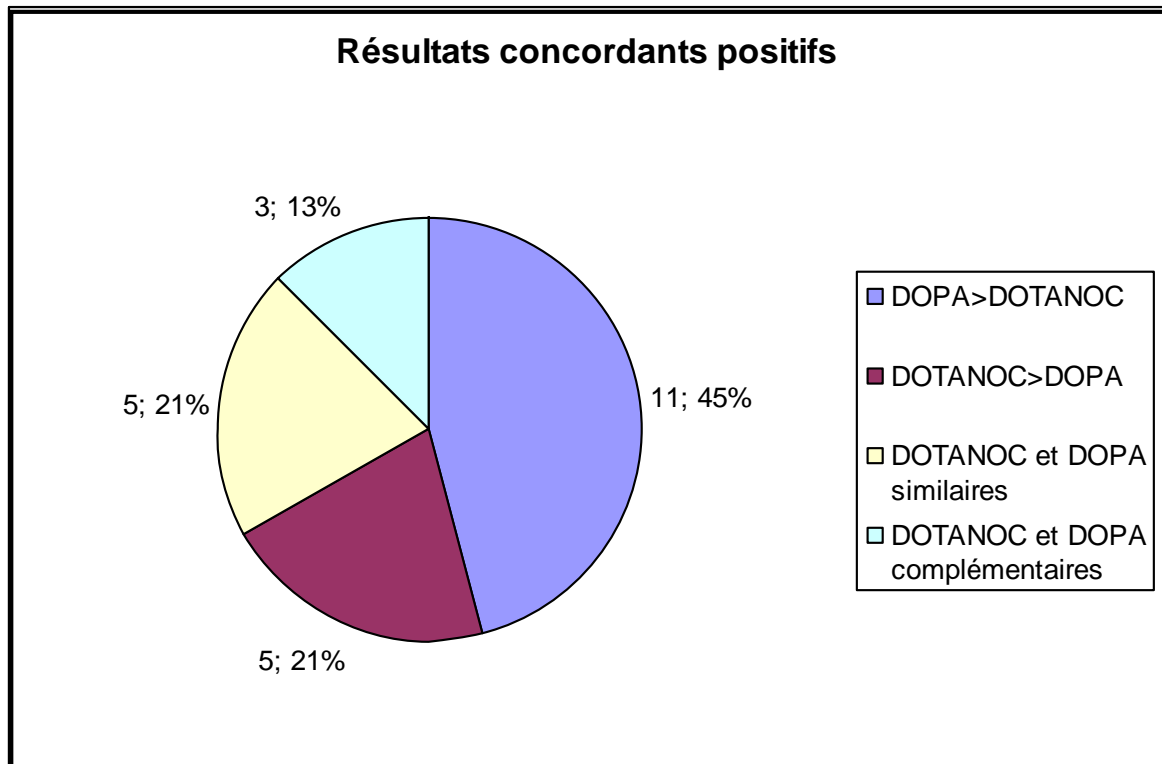
Résultats: analyse visuelle globale par patient

	DOPA+	DOPA -	total
DOTANOC +	24	0	24
DOTANOC -	2	3	5
total	26	3	29

- 2 Examens discordants: DOPA+DOTANOC-
 - 1 patient avec récurrence métastatique hépatique punctiforme (SUV MAX 2,6), confirmation par IRM et progression DOPA à 3 ans
 - 1 maladie patient avec maladie résiduelle focale (SUV MAX 4,8) après résection d'une masse du mésentère, persistant sur DOPA à 2 ans et formation millimétrique TDM

Résultats: analyse visuelle globale par patient

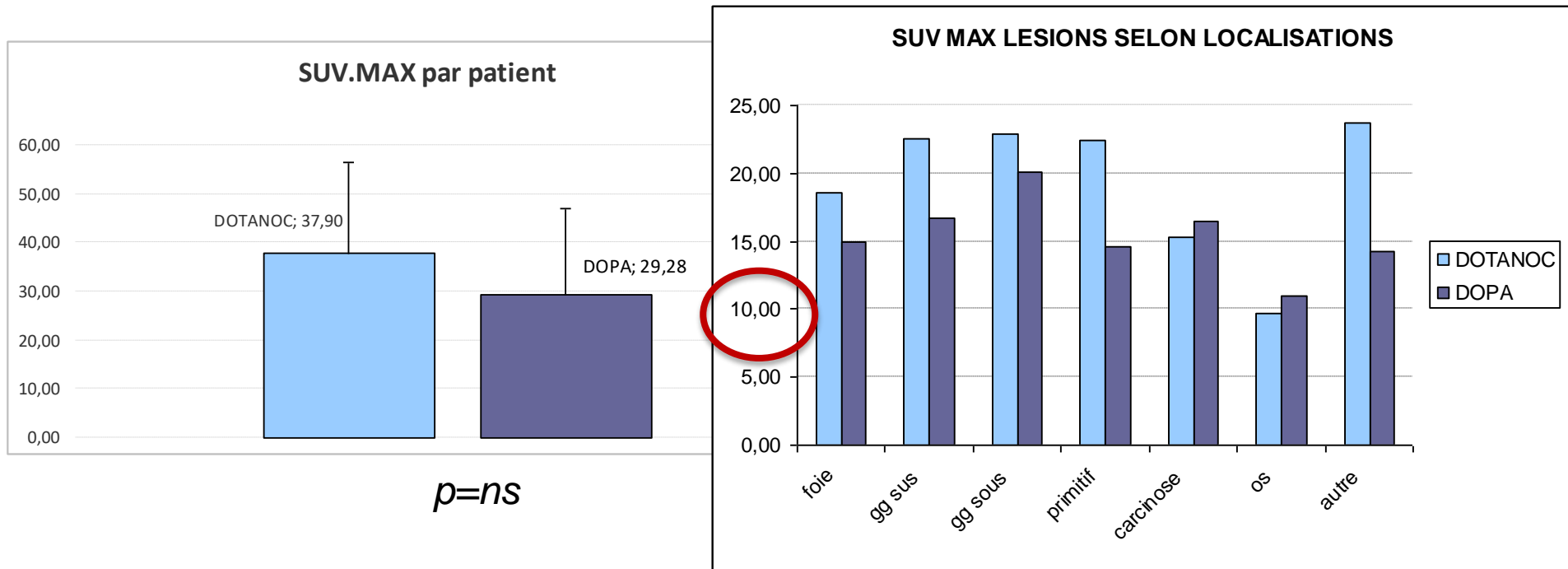
- 24 Examens concordants positifs
 - DOPA > NOC: **nettement >> pour 3/11**
 - Absence d'impact thérapeutique des discordances (pts métastatiques)



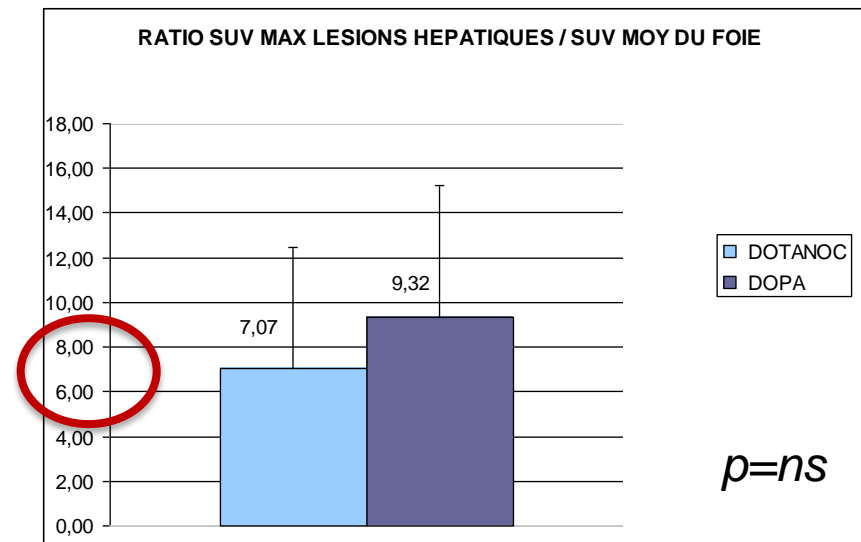
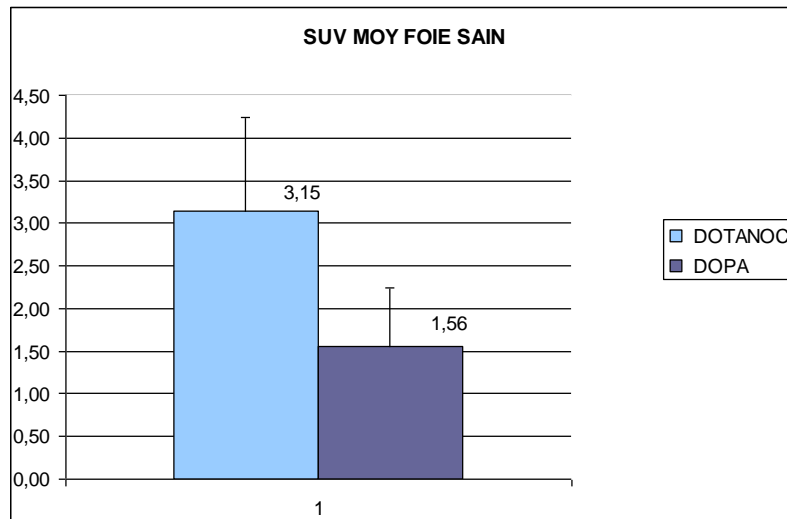
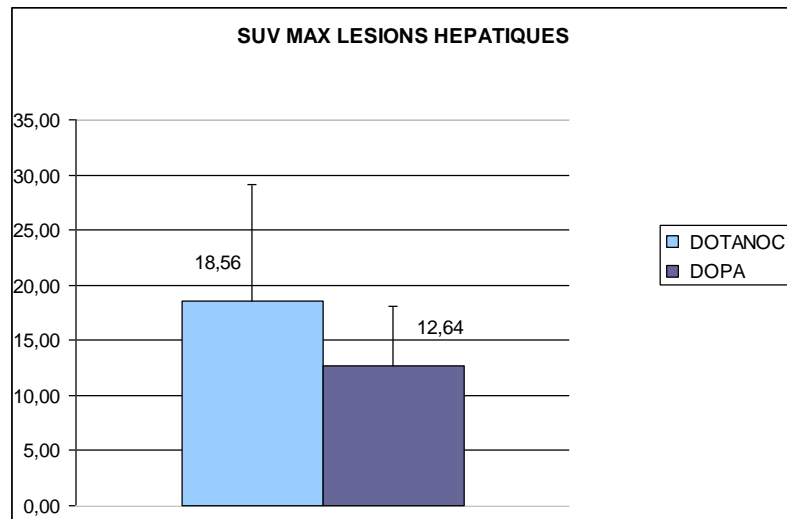
Nombre total de lésions détectées par modalités

	DOTANOC	DOPA	Gold standard
foie	48	56	57
gg sus diaphragm	15	17	17
gg sous diaphragm	47	50	50
primitif intestinal	14	14	14
carcinose péritonéale	30	30	33
os	10	15	15
Divers (pancréas, ovaires, cœur, muscle, plèvre, poumons)	11	12	14
TOTAL (sensibilité)	175 (87,5%)	194 (97%)	200

SUV. MAX des lésions par patient et selon la localisation



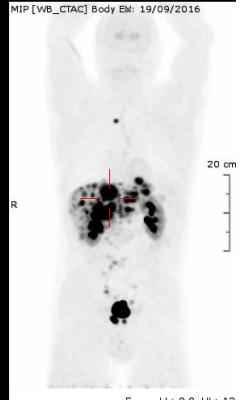
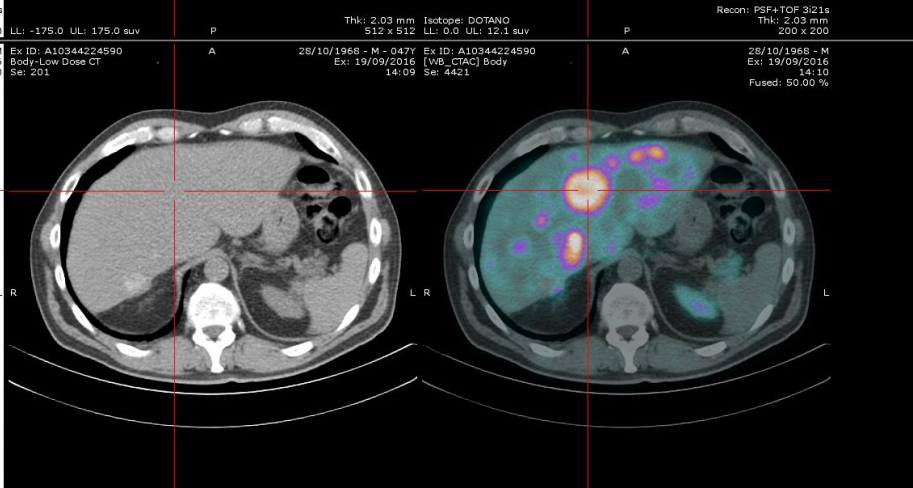
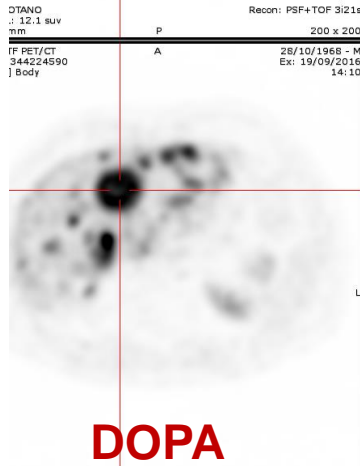
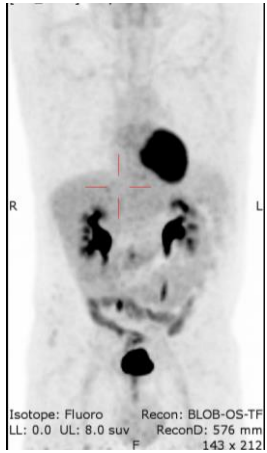
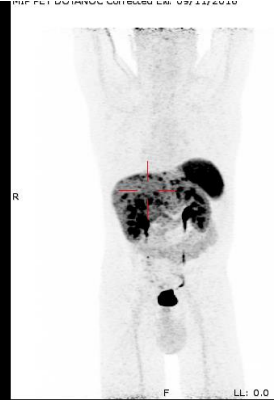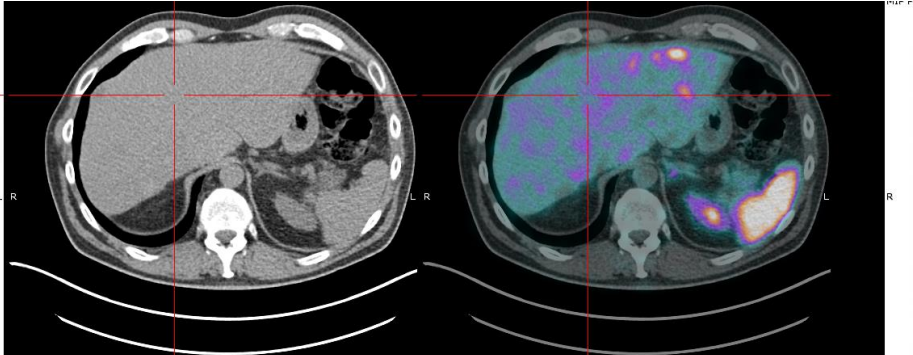
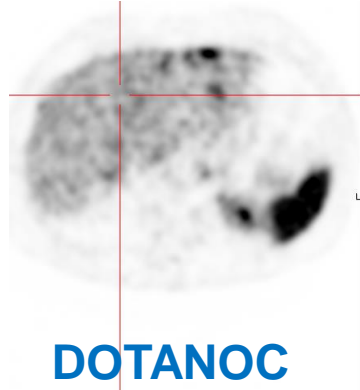
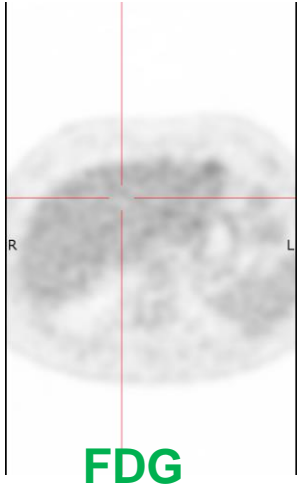
Bruit de fond hépatique 2 X supérieur pour le DOTANOC



$p=ns$

DOPA >>> DOTANOC

TNE bien différenciée (Ki 67=1%, FDG négative)



DOTANOC
: 12.1 suv
mm
Recon: PSF+TOF 3/21s
200 x 200

Thk: 2.03 mm Isotope: DOTANOC
S12 x S12 LL: 0.0 UL: 12.1 suv

Recon: PSF+TOF 3/21s
Thk: 2.03 mm
200 x 200

28/10/1968 - M
Ex: 19/09/2016
14:10

Ex ID: A10344224590
Body-Low Dose CT
Ser: 201

28/10/1968 - M
Ex: 19/09/2016
14:10
Fused: 50.00 %

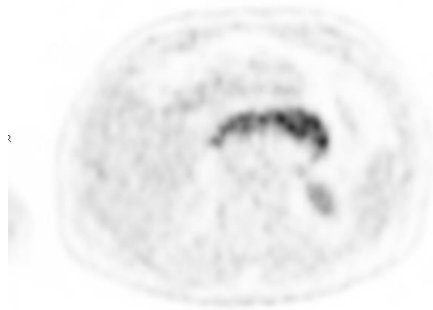
DOPA

Isotope: Fluoro
LL: 0.0 UL: 8.0 suv
ReconD: 576 mm
F 143 x 212

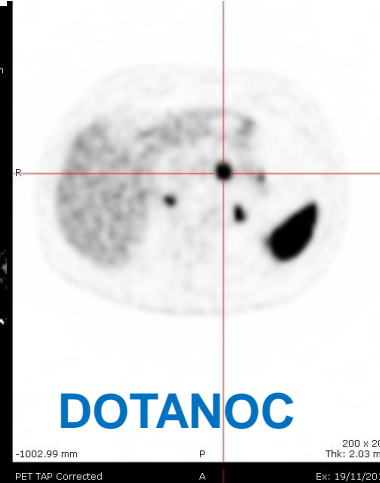
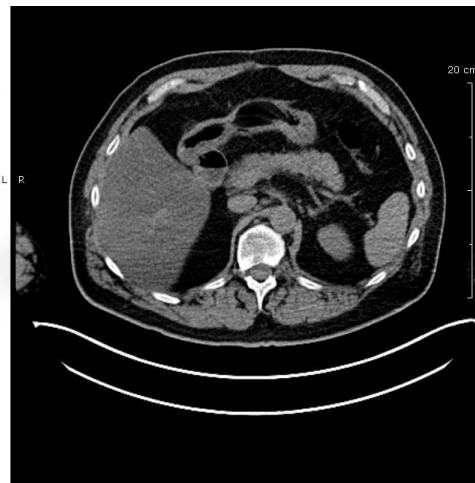MIP [WB_CTAC] Body Ex: 19/09/2016

20 cm

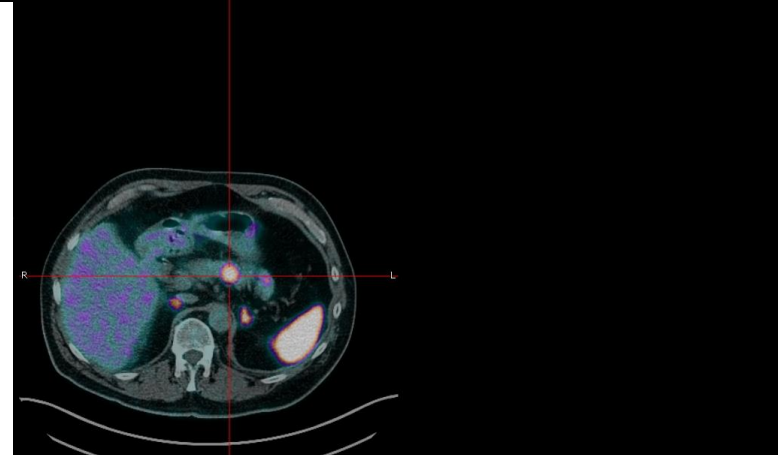
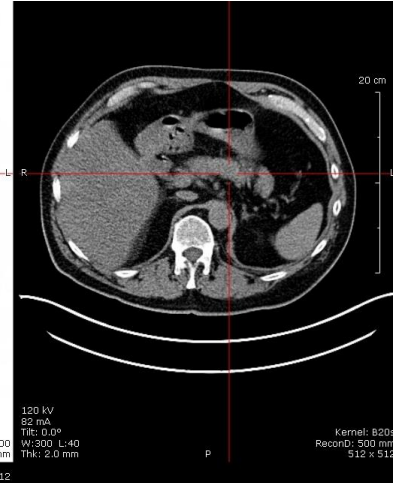Résultat FN de la DOPA au niveau pancréatique: métastase ou primitif pancréatique?



DOPA



DOTANOC



TNE pancréatique confirmée
histologiquement

+ lésion du foie infra-radiologique
concordante

Conclusion de cette étude préliminaire

- Performances diagnostiques excellentes pour les deux traceurs dans le bilan lésionnel des TNE de l'intestin grêle, mais semblant légèrement pour la TEP-DOPA.
- **La TEP-DOTANOC** apporte des informations supplémentaires d'intérêt majeur dans la prise en charge des TNE : expression des sst = Indicateur pronostique et Intérêt théranostique et reste un examen incontournable, **probablement suffisant et de première intention dans la majorité des cas.**
- **La TEP-DOPA est indiquée**
 - en cas de faible expression des sst +++
 - quand une exhaustivité du bilan lésionnel est attendue (foie++, faible masse tumorale)
 - et pour confirmer les atteintes lésionnelles infra-radiologiques détectées par la TEP-DOTANOC (si impact sur la prise en charge)